



Perbedaan Informasi Citra Anatomi Pada Kasus Mioma Uteri Dengan Variasi *Window Width* 400 Hu, 500 Hu, 600 Hu Dan 700 Hu Di Rs. Ibnu Sina “YW-UMI”

Winda Yuliani¹, Ni Putu Rita Jeniyanthi², Cokorda Istri Arywidiastuti³

^{1,2,3}Akademi Teknik Radiodiagnostik dan Radioterapi Bali

winda.yuliani.herman@gmail.com

Info Artikel :

Diterima :

7 Mei 2023

Disetujui :

16 Mei 2023

Dipublikasikan :

25 Mei 2023

ABSTRAK

Salah satu masalah kesehatan reproduksi wanita adalah mioma uteri. Mioma uteri merupakan tumor *pelvis* yang terbanyak pada organ reproduksi pada wanita. Tujuan dari penelitian ini untuk mengetahui perbedaan variasi *window width* terhadap informasi citra anatomi *CT Scan Abdomen* pada kasus mioma uteri. Pemeriksaan yang menggunakan *CT Scan* memiliki tujuan untuk mengetahui apakah terdapat kelainan atau tidak pada organ tubuh manusia tanpa harus melakukan operasi bedah. Jenis penelitian menggunakan penelitian kuantitatif dengan pendekatan eksperimen, yaitu peneliti mengambil data yang dengan sengaja memanipulasi satu atau lebih untuk mengetahui pengaruh variasi *window width* terhadap informasi citra anatomi pemeriksaan *CT Scan Abdomen* pada kasus mioma uteri. Berdasarkan hasil penelitian yang dilakukan peneliti, di dapatkan hasil uji *friedman* bahwa ada pengaruh kualitas citra pemeriksaan *CT Scan Abdomen* pada kasus Mioma Uteri dengan menggunakan variasi *window width* 400 HU, 500 HU, 600 HU, dan 700 HU. Dari rentang *window width* hasil penelitian dari uji *friedman* di dapatkan nilai terbaiknya adalah *window width* 400 HU yaitu dengan *mean rank* 3.70. Hasil uji *friedman* menunjukkan nilai *p.value* <0.000 sehingga *Ho* di tolak dan *Ha* diterima. Maka dapat disimpulkan bahwa ada pengaruh variasi *window width* terhadap kualitas citra anatomi.

Kata Kunci: Mioma Uteri, *CT Scan Abdomen*, *Window Width*.

ABSTRACT

One of the female reproductive health problems is uterine myoma. Uterine fibroids are the most common pelvic tumors in the female reproductive organs. The purpose of this study was to determine the difference in the variation of window width on the anatomical image information of CT Scan of the abdomen in cases of uterine myoma. This type of research uses quantitative research with an experimental approach, namely the researcher takes data that deliberately manipulates one or more to determine the effect of window width variations on anatomical image information on abdominal CT Scan examinations in cases of uterine myomas. Based on the results of research conducted by researchers, the results of the Friedman test showed that there was an influence on the image quality of the CT Scan of the abdomen in the case of uterine fibroids by using variations in the window width of 400 HU, 500 HU, 600 HU, and 700 HU. From the window width range, the results of the Friedman test, the best value is the window width of 400 HU, with a mean rank of 3.70. The results of the Friedman test show a p value < 0.000 so that Ho is rejected and Ha is accepted. So it can be concluded that there is an effect of variations in window width on the quality of the anatomical image.

Keywords: Uterine Myoma, *CT Scan of the abdomen*, *Window Width*



©2022 Penulis. Diterbitkan oleh Arka Institute. Ini adalah artikel akses terbuka di bawah lisensi Creative Commons Attribution NonCommercial 4.0 International License.
(<https://creativecommons.org/licenses/by-nc/4.0/>)

PENDAHULUAN

Salah satu masalah kesehatan reproduksi wanita adalah mioma uteri, yang merupakan salah satu penyakit yang meningkatkan morbiditas. Mioma uteri merupakan tumor *pelvis* yang terbanyak pada organ reproduksi pada wanita. Diperkirakan insiden mioma uteri sekitar 20%-30% dari seluruh wanita, sering ditemukan pada wanita usia 35-45 tahun (kurang lebih 25%) dan jarang ditemukan pada wanita usia 20 tahun dan wanita *post menopause* (Tarigan 2018).

Mioma uteri disebut juga dengan *Leiomioma* merupakan salah satu masalah yang sering timbul pada organ reproduksi wanita, mioma merupakan tumor jinak yang memiliki ciri tersendiri, bulat, keras, berwarna putih hingga merah muda pucat, dan sebagian besar terdiri atas otot polos dengan beberapa jaringan ikat. Mioma merupakan tumor *pelvis* yang paling sering terjadi pada kira-kira 25% wanita berkulit putih dan 50% wanita berkulit hitam hal ini dikarenakan wanita yang berkulit hitam memiliki lebih banyak hormon estrogen dibanding wanita kulit putih (Jarrah, Abeng, and Erawati 2022).

Berdasarkan Data Profil Kesehatan Sulawesi Selatan, tahun 2020, angka kejadian tumor atau benjolan pada perempuan usia 30-50 tahun sebanyak 979 orang (0,46%) dari total 213.076 orang yang melakukan pemeriksaan (Dinas Kesehatan Provinsi Sulawesi Selatan 2015).

CT Scan (Computed Tomography Scan) adalah salah satu alat penunjang diagnostik dengan menggunakan teknik tomografi dan komputerisasi modern yang menggunakan radiasi pengion berupa sinar-x untuk memindai organ tubuh manusia. Pemeriksaan yang menggunakan *CT Scan* memiliki tujuan untuk mengetahui apakah terdapat kelainan atau tidak pada organ tubuh manusia tanpa harus melakukan operasi bedah (Ayu et al. 2021). *CT Scan abdomen* memerlukan faktor eksposi yang besar. Faktor eksposi yang diberikanpun berbeda-beda sesuai dengan ukuran pasien. Maka dari itu pengaturan protokol secara manual memerlukan operator *CT Scan* yang berpengalaman untuk menghasilkan kualitas citra yang baik (Indarsari, Ardiyanto, and Kurniawan 2019). Kualitas citra *CT Scan abdomen* dikatakan baik ditunjukkan dengan rendahnya *noise* atau nilai *image noise* dalam batas standar yang bisa diterima. Tingginya nilai *noise* akan menghasilkan resolusi kontras yang rendah sehingga informasi anatomi yang didapatkan tidak maksimal (Seeram 2016).

Kualitas citra dalam *CT Scan* menurut (Bushberg and Boone 2011) harus dapat memperlihatkan gambaran anatomi yang sesuai dan dapat memberikan nilai akurasi diagnostik yang tinggi. Sedangkan menurut (Lampignano and Kendrick 2018) kualitas citra meliputi semua faktor yang berhubungan dengan akurasi yang menapakkan struktur dan jaringan organ kedalam citra. Komponen yang mempengaruhi kualitas citra yaitu *spasial resolusi*, *kontras resolusi*, *noise* dan artefak. Untuk mendapatkan informasi citra yang optimal harus dapat menampilkan gambar dengan kontras yang baik. Salah satu parameter *CT Scan* yang mempengaruhi kontras dan kecerahan dari gambar yaitu nilai *window width* dan *window level* (Lampignano and Kendrick 2018). Menurut (Izzudin, Sukmaningtyas, and Sulaksono 2021) dengan penggunaan *window width* yang optimal, maka dapat memberikan nilai kontras resolusi yang optimal sehingga *sharpness* dari anatomi yang akan dinilai akan terlihat tegas dan akan bernilai informatif. Sehingga anatomi yang akan dinilai mampu menunjukkan kontras resolusi yang baik dengan membedakan *border line* dari anatomi yang dinilai dengan anatomi lain disekitarnya.

Window width merupakan rentang nilai *CT number* yang digunakan untuk mengatur skala keabu-abuan pada monitor. Proses mengubah skala abu-abu atau *grayscale* pada *CT Scan* dengan mengatur *window width* dan *window level* disebut *windowing*. Nilai *window width* akan mempengaruhi kontras gambar, semakin tinggi *window width* yang digunakan maka kontras dari gambar akan berkurang atau menurun. Pemilihan *window width* yang tepat, maka gambar *CT Scan* yang dihasilkan dapat memberikan informasi diagnostik yang optimal (Seeram 2016).

Karena sifat digital dari data citra *CT*, memanipulasi citra dapat dilakukan untuk meningkatkan tampilan citra. Salah satu teknik pemrosesan gambar yang paling umum disebut *windowing* atau pemetaan tingkat abu-abu. Teknik ini memungkinkan radiografer untuk mengubah kontras gambar yang ditampilkan dengan menyesuaikan *window width (WW)* dan *window level (WL)*. *Window width* adalah kisaran angka *CT* yang digunakan untuk memetakan sinyal ke dalam bayangan abu-abu. Pada dasarnya *window width* menentukan jumlah tingkat keabuan yang akan ditampilkan dalam gambar yang mengontrol resolusi kontras. *Window width* yang sempit berarti terdapat lebih sedikit warna abu-abu, menghasilkan kontras yang lebih tinggi. Demikian juga dengan *window width* yang lebar menghasilkan lebih banyak bayangan abu-abu pada gambar atau skala abu-abu yang lebih panjang (Frank 2016).

Tujuan dari *windowing* adalah metode yang digunakan untuk dapat menampilkan gambar sesuai apa yang ditampilkan, dengan mengubah kontras dari *window width* dan *window level*. *Window level* berfungsi untuk menentukan titik tengah kisaran level abu-abu yang akan ditampilkan pada layar monitor. Dikatakan bahwa *window level* digunakan untuk menampilkan lebih jelas jaringan atau organ yang dimaksud, sedangkan *window width* digunakan untuk memperjelas gambar tiap organ pada gambar (kontras gambar). *Window width* akan berpengaruh terhadap kontras gambar, semakin tinggi *window width* yang digunakan maka gambar akan terlihat kontras semakin berkurang (Frank 2016).

Window width bertujuan untuk memperjelas gambar tiap organ pada gambar (kontras gambar). Semakin tinggi *window width* yang digunakan, maka semakin sedikit kontras yang akan terlihat. Dengan pemilihan *window width* yang tepat maka gambar *CT Scan* yang dihasilkan akan memberikan informasi diagnostik yang maksimal (Puspita, Felayani, and Manurung 2019). *Abdomen* secara anatomi dasar pemberian *CT number* yaitu untuk air dengan nilai 0 HU. Untuk tulang mempunyai +1000 HU kadang sampai +3000 HU. Sedangkan untuk kondisi udara nilai yang dimiliki -1000 HU. Diantara rentang tersebut merupakan jaringan *subtansi* lain dengan nilai yang berbeda-beda tergantung pada

tingkat perlemahannya. *CT image* dapat digambarkan pada layar monitor sebagai suatu bentuk yang dapat dikenali yaitu *gray scale image*. Proses ini dapat melalui konversi tiap digital *CT number* pada matriks yang sebanding dengan energi yang digunakan. Nilai kecerahan dari gambar *gray scale*, sesuai dengan pixel dan *CT number* merupakan data asli, manipulasi gambar dilakukan untuk menampilkan gambar tambahan, dimana proses tersebut disebut dengan *windowing* atau *grey level mapping* (Frank 2016).

Menurut (Motion 2019) *window width* yang digunakan pada *CT Scan abdomen* yaitu 400 HU sampai 700 HU untuk melihat patologis *abdomen* ataupun patologis *pelvis*. Setiap organ dan struktur jaringan lainnya harus diperiksa secara sistematis pada gambar yang diperoleh melalui semua fase pemeriksaan *CT Scan*. Sedangkan menurut buku (Long, Rollins, and Smith 2016) *window width* yang digunakan pada pemeriksaan *abdomen* yaitu 400 HU. Di Instalasi Radiologi RS. Ibnu Sina “YW-UMI” Makassar selama periode 17 Maret sampai 30 April 2022 jumlah pemeriksaan *CT Scan Abdomen* dengan klinis mioma uteri sebanyak 12 pasien. Ini menunjukkan bahwa di Instalasi Radiologi RS Ibnu Sina “YW-UMI” Makassar dilakukan pemeriksaan *CT Scan Abdomen* untuk mendeteksi adanya mioma uteri. Sedangkan untuk kasus mioma uteri dalam rentang waktu satu bulan sebanyak 5 pasien.

Berdasarkan pengamatan peneliti, nilai *window width* pada *window abdomen* yang digunakan adalah 400 HU. Nilai tersebut merupakan nilai *window width* yang terdapat pada pesawat *Canon Aquilion Prime 160 slice*. Dengan pemeriksaan *CT Scan abdomen* pada kasus mioma uteri dapat menampakkan dengan jelas informasi nilai anatomi. Berdasarkan hal tersebut penulis ingin mengkaji lebih lanjut mengenai topik tersebut dengan tujuan untuk mengetahui perbedaan variasi *window width* terhadap informasi citra anatomi *CT Scan Abdomen* pada kasus mioma uteri.

METODE PENELITIAN

Jenis penelitian menggunakan penelitian kuantitatif dengan pendekatan eksperimen, yaitu peneliti mengambil data yang dengan sengaja mengubah variasi *window width* satu atau lebih untuk mengetahui pengaruh variasi *window width* terhadap informasi citra anatomi pemeriksaan *CT Scan Abdomen* pada kasus mioma uteri. Desain penelitian kuantitatif dengan melakukan pengambilan data dan melakukan rekonstruksi data pada sampel untuk mendapatkan variasi *window width*. Penelitian kuantitatif dapat dipergunakan untuk membandingkan kelompok yang diperlakukan sebagai subjek eksperimen dan control. Penelitian ini menggunakan tiga variabel, yaitu variabel bebas, variabel terikat, dan variabel kontrol. Variasi nilai *window width* menjadi variabel bebas dalam penelitian. Variabel terikat menggunakan informasi citra anatomi *CT Scan Abdomen* pada kasus mioma uteri. Sedangkan variabel control terdiri dari *Slice thickness*, FOV, rekonstruksi algoritma, matriks, *window level*, *scan time*, rekonstruksi matriks, faktor eksposi dan rentang usia pasien 35 tahun ke atas.

Hipotesis

Ho : Jika $p > 0,05$ maka tidak ada pengaruh variasi *window width* terhadap informasi citra anatomi *CT Scan Abdomen* (H0 diterima dan Ha ditolak).

Ha : Jika $p < 0,05$ maka ada pengaruh variasi *window width* terhadap informasi citra anatomi *CT Scan Abdomen* (H0 ditolak dan Ha diterima).

Populasi dan Sampel

Populasi dalam penelitian ini adalah semua data pasien pada pemeriksaan *CT Scan Abdomen*. Sedangkan besarnya sampel ditentukan dengan menggunakan Teknik *purposive sampling* yaitu penetapan sampel dengan cara memilih sampel di antara populasi sesuai dengan yang diinginkan peneliti.

Besar sampel yang digunakan secara keseluruhan yaitu dihitung berdasarkan rumus *Lemeshow*, berikut rumus *Lemeshow* :

$$n = \frac{Z_{1-\frac{\alpha}{2}}^2 \times P \times (1 - P)}{d}$$

Keterangan:

n = Besar sampel

$Z_{1-\frac{\alpha}{2}}$ = Nilai Z pada derajat kemaknaan (biasanya 95% = 1,96)

P = Proporsi suatu kasus tertentu terhadap populasi, bila tidak diketahui maka ditetapkan 50% (0,50)

d = Derajat penyimpangan populasi yang diinginkan 5% (0,05).

Berdasarkan rumus di atas maka dapat ditentukan jumlah sampel pada penelitian ini yaitu :

$$n = \frac{1,96 \times 0,5 \times (1 - 0,5)}{0,05}$$

$$n = \frac{1,96 \times 0,5 \times 0,5}{0,05}$$

$$n = 9,8 = 10 \text{ orang}$$

Dengan demikian sampel pada penelitian ini adalah berjumlah 10 orang pasien yang melakukan pemeriksaan *CT Scan Abdomen* pada kasus mioma uteri menggunakan variasi *window width*.

HASIL DAN PEMBAHASAN

Hasil Penelitian

Dalam penelitian ini terdiri tiga item dalam hasil penelitian yaitu karakteristik penelitian, perbedaan variasi *window width* terhadap informasi anatomi, dan variasi yang menghasilkan informasi anatomi yang optimal.

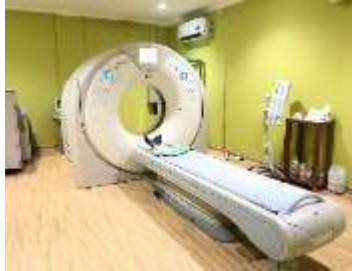Karakteristik Penelitian

Karakteristik penelitian terdiri dari tiga yaitu karakteristik alat, karakteristik responden dan karakteristik sampel.

a) Karakteristik Alat

Penelitian ini dilakukan di Instalasi Radiologi Rumah Sakit Ibnu Sina “YW-UMI” Makassar menggunakan pesawat *CT Scan* merk *Canon Aquilion Prime 160 slice* dengan spesifikasi sebagai berikut :

Nama	: Canon Aquilion Prime 160 slice
Merk	: Canon
Model	: TSX-303A
Gantry	: Model CGGT-032A
X-Ray Tube	: Model CXXG-012A
X-ray High Voltage	: 120 kV 600 mA, 135 kV 530 mA



Gambar 1 : Pesawat CT Scan Canon Aquilion Prime 160 Slice

b) Karakteristik Sampel

Pasien yang menjadi sampel penelitian ini merupakan hasil rekontruksi citra *CT Scan Abdomen* dengan kasus mioma uteri sebanyak 10 pasien dengan rentang usia 35 tahun sampai 65 tahun.

Tabel 1 : Karakteristik Sampel berdasarkan umur

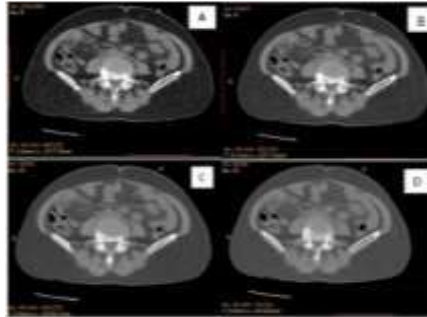
No	Umur	Jumlah	Persentase (%)
1	35-45 th	2	20%
2	46-55 th	4	40%
3	56-65 th	4	40%
Total		10	100%

Sumber : Data Penelitian 2022

Berdasarkan dari tabel 1 di atas, karakteristik pasien berdasarkan umur yang terbanyak adalah rentang umur dari 46-55 tahun yaitu 40% dan umur 56-65 tahun sebanyak 40%. Dari pemeriksaan CT Scan Abdomen dengan kasus mioma uteri ke 10 pasien tersebut dilakukan proses rekontruksi

citra pada irisan *axial* dengan variasi *window width* 400 HU, 500 HU, 600 HU dan 700 HU. Hasil rekontruksi tersebut kemudian dilakukan penilaian oleh tiga responden yang berpengalaman dibidang radiologi minimal pengalaman kerja 5 tahun.

Untuk 1 pasien, gambar divariasikan sebanyak 4 gambar, selanjutnya dilakukan observasi oleh tiga dokter spesialis radiologi. Pada masing-masing gambar diberikan label sebagai berikut : label 1 untuk pasien pertama, label 2 untuk pasien kedua, label 3 untuk pasien ketiga, label 4 untuk pasien keempat, label 5 untuk pasien kelima, label 6 untuk pasien keenam, label 7 untuk pasien ketujuh, label 8 untuk pasien kedelapan, label 9 untuk pasien kesembilan, dan label 10 untuk pasien kesepuluh. Sedangkan untuk tanda variasi *window width* pada gambar diberikan label A untuk nilai WW 400 HU, label B untuk nilai 500 HU, label C untuk nilai 600 HU, dan label D untuk nilai 700 HU. Adapun lebih jelasnya sebagai berikut :



Gambar 2 : Citra Hasil Rekontruksi Window Width A. WW 400 HU, B. WW 500 HU, C. WW 600 HU, dan D. 700 HU

c) Karakteristik Responden

Citra *CT Scan Abdomen* dengan kasus mioma uteri hasil rekontruksi *window width* selanjutnya diberikan kepada responden untuk penilaian kriteria anatomis dengan skor 1 jika mioma uteri dan organ sekitar tidak terlihat, skor 2 apabila moima uteri dan organ sekitar terlihat, dan skor 3 apabila mioma uteri dan organ sekitar terlihat dan berbatas tegas.

Karakteristik responden pemeriksaan *CT Scan Abdomen* dengan kasus mioma uteri bisa dilihat tabel dibawah ini

Tabel 2 Karakteristik Responden Berdasarkan Masa Kerja

Responden	Jenis Kelamin	Pendidikan	Masa Kerja Bidang
			Radiologi
1	Perempuan	Dokter Spesialis Radiologi	16 Tahun
2	Perempuan	Dokter Spesialis Radiologi	8 Tahun
3	Perempuan	Dokter Spesialis Radiologi	7 Tahun

Sumber : Data Penelitian 2022

Pada tabel 2 ketiga responden pada penelitian ini sudah berpengalaman membaca radiograf *CT Scan Abdomen* dan ditempat kerja beliau juga terdapat pesawat *CT Scan*, ketiga respnden tersebut adalah dokter spesialis radiologi yang bekerja di RS Ibnu Sina “YW-UMI” Makassar. Responden akan menilai pada citra organ-organ abdomen sampai dengan pelvis, setelah peneliti melakukan variasi *window width* pada irisan *axial* dengan *slice* 1 mm sesuai letak mioma uteri yang diderita pasien yang berjumlah 10 pasien.

Deskripsi Hasil Penelitian Berdasarkan Hasil Jawaban Responden

Setelah ketiga responden melakukan penilaian pada kertas kuesioner penelitian, kemudian penulis melakukan rekapitulasi dalam bentuk tabel yang bertujuan untuk mempermudah penulis dalam menilai rata-rata setiap variasi *window width*. Adapun contoh hasil penilaian responden 1, 2, dan 3 sebagai berikut.

Tabel 3 : Contoh Rekapitulasi nilai hasil kuesioner CT Scan Abdomen pada kasus Mioma Uteri dengan variasi window width pada anatomi Vesika Urinaria

NO	WW	RESPONDEN 1			RESPONDEN 2			RESPONDEN 3			JUMLAH		
		NILAI			NILAI			NILAI			NILAI		
		1	2	3	1	2	3	1	2	3	1	2	3
1	400	0	1	9	0	1	9	0	1	9	0	3	27
2	500	0	7	3	0	7	3	0	7	3	0	21	9
3	600	0	9	1	0	9	1	1	7	2	1	25	4
4	700	6	4	0	6	4	0	5	5	0	17	13	0

Keterangan Tabel 3 adalah sebagai berikut :

- Skor 3, apabila organ yang diamati tampak mudah dilihat dan berbatas tegas.
- Skor 2, apabila organ yang diamati tampak mudah dilihat tetapi tidak berbatas tegas.
- Skor 1, apabila organ yang di amati sulit dilihat dan tidak berbatas tegas.

Berdasarkan data pada tabel 3 dapat dilihat bahwa pada variasi window width diperoleh nilai paling rendah pada nilai 0 dan nilai tertinggi diperoleh pada nilai 27 yaitu variasi window width 400 HU.

Tabel 4 : Rekapitulasi hasil penilaian rekonstruksi citra pada masing-masing kriteria anatomi yang dinilai oleh responden

Kriteria Anatomi	WW 400	WW 500	WW 600	WW 700
Rectum	85	68	54	40
Vesika Urinaria	87	69	63	43
Mioma Uteri	81	74	63	45
Uterus	75	65	45	37
Gall Bladder	81	63	43	34
Total	409	339	268	199

Sumber : Data Penelitian 2022

Pada tabel 4 dapat dilihat bahwa paa variasi nilai window width 700 HU mempunyai total nilai paling rendah yaitu 199 dan pada nilai window width 400 HU mempunyai nilai paling tinggi yaitu 409.

Hasil Uji Cohen's Kappa

Setelah terkumpul data dari hasil penilaian dari ketiga responden dokter spesialis radiologi maka dilakukan uji cohen's kappa untuk mengetahui kesesuaian atau persamaan persepsi responden dalam penilaian kuesioner berdasarkan variasi yang sama. Hasil pengujian *cohen's kappa* terhadap tiga responden sebagai berikut :

Tabel 5 : Hasil Uji Cohen's Kappa Responden 1 dan Responden 2

Informasi Anatomis Pada	Value Kappa	P.value
Variasi Window Width	0.953	<0.001

Sumber : Data Penelitian 2022

Tabel 6 : Hasil Uji Cohen's Kappa Responden 1 dan Responden 3

Informasi Anatomis Pada	Value Kappa	P.value
Variasi Window Width	0.479	<0.001

Sumber : Data Penelitian 2022

Tabel 7 : Hasil Uji Cohen's Kappa Responden 2 dan Responden 3

Informasi Anatomis Pada	Value Kappa	P.value
Variasi Window Width	0.514	<0.001

Sumber : Data Penelitian 2022

Berdasarkan hasil uji kappa pada tabel 5, 6 dan 7 dapat dilihat bahwa *value kappa* pada ketiga responden yang menunjukkan antara responden 1 dan responden 2 (tabel 5) sebesar 0.953 dengan tingkat reabilitas sangat kuat, dan responden 1 dan responden 3 (tabel 4.6) sebesar 0.479 dengan tingkat reabilitas cukup, dan responden 2 dan 3 (tabel 4.7) sebesar 0.514 dengan tingkat reabilitas cukup. Dengan hasil *P value* sebesar <0.001 berarti *p value* $< \alpha$ (0.05) sehingga hasil uji *kappa* tersebut menunjukkan antara ketiga responden saling konsisten atau persamaan persepsi dalam menilai informasi anatomis *CT Scan Abdomen* dengan kasus mioma uteri pada variasi *window width*, sehingga peneliti hanya mendeskripsikan hasil penelitian dari salah satu responden.

Hasil Uji Friedman

Citra *CT Scan Abdomen* dengan kasus mioma uteri dari hasil penilaian responden berupa data ordinal dan berpasangan, maka dilakukan uji *statistic friedman* bertujuan untuk mengetahui adanya perbedaan dari variasi *window width* terhadap informasi anatomi *abdomen* dengan kasus mioma uteri. Hasil uji *friedman* pada tiap variasi adalah sebagai berikut :

Tabel 8 : Hasil Uji Friedman Variasi Window Width pada Informasi Anatomis CT Scan Abdomen dengan kasus Mioma Uteri

Variasi Window Width	Window	Mean rank	P.Value	Keterangan
WW 400		3.25	<0.004	Ha Diterima : Ada perbedaan yang signifikan
WW 500		2.90	<0.004	
WW 600		2.30	<0.004	
WW 700		1.55	<0.004	

Sumber : Data Penelitian 2022

Berdasarkan hasil uji *friedman* test pada tabel 4.8 menunjukkan nilai signifikan *p value* <0.004 atau $p < 0.05$. Artinya H_0 ditolak dan H_a diterima, menunjukkan adanya perbedaan yang signifikan pada informasi citra antara variasi *window width*. Pada hasil uji *friedman* pada informasi citra keseluruhan variasi *window width* maupun per kriteria anatomi juga terdapat perbedaan secara signifikan.

Hasil *mean rank* tersebut nilai tertinggi yaitu pada variasi *window width* 400 HU yaitu 3.25, peringkat kedua pada variasi *window width* 500 dengan *mean rank* 2.90, dan peringkat ketiga yaitu pada variasi *window width* 600 HU dengan *mean rank* 2.30, dan peringkat terendah pada variasi *window width* 700 HU dengan *mean rank* 1.55. Kemudian setelah dilakukan uji *friedman* pada variasi *window width*, dilakukan uji *friedman* dari keseluruhan organ untuk mengetahui perbedaan variasi *window width* terhadap informasi anatomi *CT Scan Abdomen* dengan kasus mioma uteri. Adapun hasil uji *friedman* tiap organ adalah sebagai berikut :

Tabel 9 :Hasil Uji Friedman pada Variasi Window Width Terhadap Anatomi Abdomen Kasus Mioma Uteri

No	Anatomi	WW	Mean rank	p value	Keterangan
1	Rectum	WW 400	3.70	<0.001	Ada perbedaan yang signifikan
		WW 500	3.75		
		WW 600	2.00		
		WW 700	1.55		
2	Vesika Urinaria	WW 400	3.70	<0.001	Ada perbedaan yang signifikan
		WW 500	2.70		
		WW 600	2.30		
		WW 700	1.30		
3	Mioma Uteri	WW 400	3.25	<0.004	Ada perbedaan yang signifikan
		WW 500	2.90		
		WW 600	2.30		
4	Uterus	WW 700	1.55	<0.001	
		WW 400	3.55		

		WW 500	2.95		
		WW 600	2.00		Ada perbedaan yang signifikan
		WW 700	1.50		
		WW 400	3.65		
5.	<i>Gall</i>	WW 500	3.05	<0.001	Ada perbedaan yang signifikan
	<i>Bladder</i>	WW 600	1.90		
		WW 700	1.40		

Sumber : Data Penelitian 2022

Berdasarkan tabel 9 *mean rank* yang dihasilkan masing-masing variasi nilai *window width* memiliki nilai yang berbeda. Pada variasi nilai *window width* 400 HU menunjukkan *mean rank* yang tertinggi yaitu 3.70 pada organ *rectum*. Sedangkan pada variasi nilai *window width* 700 HU menunjukkan *mean rank* yang terendah yaitu 1.30 pada organ *vesica urinaria*.

Pembahasan

Menurut (Izzudin et al. 2021) nilai *window width* yang mampu memperlihatkan informasi citra anatomi yang lebih optimal pada citra MSCT stonografi yaitu *window width* 300 HU, nilai tersebut mampu menghasilkan anatomi parenkim ginjal, *pelvic calices* ginjal, *vesica urinaria*, ureter dan tambahan batu ginjal dengan *sharpness* yang tegas, citra yang dihasilkan lebih jelas dan tidak ada blur pada gambaran citra tersebut.

Perbedaan Variasi Window Width Pada Pemeriksaan Abdomen dengan Kasus Mioma Uteri

Berdasarkan hasil uji *friedman test* pada tabel 9 menunjukkan nilai signifikan *p value* 0.000 atau $p < 0.05$. Artinya H_0 ditolak dan H_a diterima, menunjukkan adanya perbedaan yang signifikan pada informasi citra antara variasi *window width* yang artinya terdapat perbedaan dari perubahan variasi *window width*, bahwa perubahan variasi *window width* berpengaruh terhadap informasi citra anatomi yang di lihat oleh dokter radiolog sehingga dapat di simpulkan H_a diterima. Pada hasil uji *friedman* pada informasi citra keseluruhan variasi *window width* maupun per kriteria anatomi juga terdapat perbedaan secara signifikan. Menurut (Frank 2016), *window width* adalah suatu rentang nilai *CT number* yang digunakan untuk memberikan nuansa keabu-abuan pada layar . *Window width* berpengaruh terhadap kontras gambar, semakin tinggi *window width* yang digunakan maka gambar akan terlihat semakin berkurang kontras. Menurut (Webb, Brant, and Major 2020), *window width* yang digunakan pada pemeriksaan rutin *CT Scan Abdomen* yaitu 400 HU. Ini sesuai dengan hasil penelitian yang di dapatkan dengan melihat *mean rank* tertinggi dengan nilai 3.70 pada variasi *window width* 400 HU. Berdasarkan tabel 9 hasil uji *friedman* pada tiap anatomi per variasi yaitu sebagai berikut :

- Pada organ *rectum*, untuk *mean rank* tertinggi adalah nilai *window width* empat ratus (400) HU yaitu dengan nilai tiga koma tujuh nol (3.70).
- Pada organ *vesica urinaria*, untuk *mean rank* tertinggi adalah nilai *window width* empat ratus (400) HU yaitu dengan nilai tiga koma tujuh nol (3.70).
- Pada organ mioma uteri, untuk *mean rank* tertinggi adalah nilai *window width* empat ratus (400) HU yaitu tiga koma dua lima (3.25).
- Pada organ uterus, untuk *mean rank* tertinggi adalah nilai *window width* empat ratus (400) HU yaitu dengan nilai tiga koma lima puluh lima (3.55).
- Pada organ *Gall Bladder*, untuk *mean rank* tertinggi adalah nilai *window width* empat ratus (400) HU yaitu dengan nilai tiga koma enam puluh lima (3.65).

Signifikan variasi per anatomi *p value* <0.000 yang artinya terdapat perbedaan ($p < 0.05$). Perbedaan itu dikarenakan adanya pengaruh terhadap pengaturan *window width* yang mempengaruhi densitas terhadap anatomis pada suatu organ. Hal ini secara tidak langsung akan mempengaruhi pembacaan seorang spesialis radiologi dalam memberikan informasi diagnostik yang optimal.

Nilai window width yang dapat memberikan kualitas citra anatomis CT Scan Abdomen dengan kasus mioma uteri yang paling baik

Dari rentang *window width* hasil penelitian dari uji *friedman* di dapatkan nilai terbaiknya adalah *window width* 400 HU yaitu dengan *mean rank* 3.70. Nilai tersebut adalah bukan nilai *window width* yang sempit rentangnya tetapi dapat memberikan nilai kontras yang baik secara subyektifitas

responden. Variasi *window width* akan berpengaruh pada kontras citra, semakin tinggi *window width* maka citra akan tidak terlihat kontras yang dimunculkan. Artinya bahwa citra anatomi yang semakin tidak terlihat, karena rentang yang panjang mengakibatkan organ yang dilihat tidak berbatas tegas (tidak kontras). Menurut (Frank 2016) pemeriksaan *CT Scan Abdomen*, *window width* yang digunakan adalah *window width* 400 HU, yaitu semakin kecil *window width* yang digunakan maka skala abu-abu yang ditampilkan lebih sedikit dan akan menghasilkan kontras yang lebih tinggi.

KESIMPULAN

Ada perbedaan informasi citra anatomis *CT Scan Abdomen* dengan kasus mioma uteri dengan variasi *window width* pada *window width* 400 HU, 500 HU, 600 HU dan 700 HU. Nilai *window width* 400 HU dapat dijadikan patokan pemilihan nilai *window width* yang optimal dan dapat memberikan informasi citra anatomis *CT Scan Abdomen* dengan kasus mioma uteri pada irisan *axial*.

DAFTAR PUSTAKA

- Ayu I, Aristia P, Sutapa Gn, Bagus I, Paramarta A. Analisis Pengaruh Slice Thickness Terhadap Kualitas Citra Pesawat Ct Scan Di Rsud Bali Mandara. *Bul Fis.* 2021;22(2):77–83.
- Bushberg Jt, Boone Jm. *The Essential Physics Of Medical Imaging.* Lippincott Williams & Wilkins; 2011.
- Dinas Kesehatan Provinsi Sulawesi Selatan. *Profil Kesehatan Provinsi Sulawesi Selatan.* 2015; Edit. Us America: Elsevier; 2020. P. 224–224. Available From: Www.Elsevier.Com/Permissions
- Frank Ed. *Merril's Atlas Of Radiographic Positioning & Procedures.* Mosby Elsevier. Vol. 3, -. 2016. 1–600 P.
- Indarsari Dr, Ardiyanto J, Kurniawan An. Analisis Perbedaan Informasi Anatomi Pada Pemeriksaan Ct Scan Abdomen Antara Penggunaan Protokol Sure Exposure Dan Tanpa Sure Exposure. *J Imejing Diagnostik.* 2019;5(2):82.
- Izzudin M, Sukmaningtyas H, Sulaksono N. Analisis Variasi Window Width Terhadap Informasi Citra Anatomi Msct Stonografi. *Jri (Jurnal Radiogr Indones.* 2021;4(2):99–105.
- Jariah A, Tenri Abeng A, Erawati M. Manajemen Asuhan Kebidanan Pada Nona R Dengan Mioma Uteri. *Wind Midwifery J.* 2020;01(02):46–55.
- Lampignano Jp, Kendrick Le. *Text Book Of Radiographic Positioning And Related Anatomy.* Ninth Edit. Us America: Mosby Elsevier Inc.; 2018.
- Long Bw, Rollins Jh, Smith Bj. *Merrill's Atlas Of Radiographic Positioning And Procedures.* Elsevier. 2016. 3 P.
- Motion P. Introduction To Ct Of The Abdomen And Pelvis 177• Stomach: Position, Distention, Contents, Wall Thick-Ness, Fold Thickness• Duodenum And Small Bowel: Position, Distention, Wall Thickness, Surrounding Fat, Mesentery. *Fundam Body Ct E-B.* 2019;176.
- Price Sa, Wilson Lm. *Patofisiologi: Konsep Klinis Pproses-Proses Penyakit.* In: Hartanto H, Susi N, Wulansari P, Mahani Da, Editors. Edisi 6. Jakarta: Penerbit Buku Kedokteran Egc; 2006.
- Puspita Mi, Felayani F, Manurung D. Perbedaan Informasi Citra Ct Scan Kepala Pada Kasus Stroke Non Hemoragic Dengan Variasi Nilai Window Width (Di Instalasi Radiologi RSUD. Dr. R. Soeprapto Cepu). 2019;35–8.
- Seeram E. *Computed Tomography: Physical Principles, Clinical Applications, and Quality Control.* Fourth Edi. Vol. 194, *Radiology.* US America: Elsevier Inc.; 2016. 782–782 p. Tarigan RB. Universitas Sumatera Utara Poliklinik Universitas Sumatera
- Utara. J Pembang Wil Kota [Internet]. 2018;1(3):82–91. Available from: <https://repositori.usu.ac.id/bitstream/handle/123456789/10518/130903126.pdf?sequence=1&isAllowed=y>
- Webb WR, Brant WE, Major NM. *Fundamentals of Body CT.* In: *Radiology [Internet].* Fifth